

# Análisis Histológico de la biocompatibilidad del cemento sellador de conductos radiculares sealapex, en ratones de laboratorio



Henry W. Herrera<sup>1</sup>

Ruth Fuentes de Sermeno<sup>2</sup>

Nuvia Liseth Estrada Méndez<sup>3</sup>

Esther María Morán Saget<sup>4</sup>

Patricia Carolina Pascasio Hernández<sup>5</sup>

## RESUMEN

El presente estudio in-vivo, fue realizado por medio de análisis histológicos; para evaluar la biocompatibilidad del Cemento Sellador Endodóntico Sealapex, al entrar en contacto con tejido conjuntivo en ratones de laboratorio. Este tejido conjuntivo presenta una gran similitud con los tejidos periodontales de las piezas dentarias, es por ello que se seleccionaron ratones y de esa manera poseer una mejor información de cómo actúa el hidróxido de calcio (cemento Sealapex) dentro de los tejidos dentarios al realizar un tratamiento de conducto radicular. La muestra investigada fue de 5 ratones isogénicos de un mismo sexo; los cuáles por medio de una intervención quirúrgica se les implantó subcutáneamente en el tejido conjuntivo, un tubo de polietileno de 1cm de largo que contenía el Cemento a investigar. La muestra fue mantenida en cautiverio y sacrificada en controles de 3, 7, 14, 21 y 28 días. Los hallazgos fueron clasificados según el grado de inflamación, fibrosis y mineralización, que presentó el tejido conjuntivo frente al cemento

sellador endodóntico Sealapex y demostró que el grado de compatibilidad del cemento sellador Sealapex fue aceptable en todos los casos evaluados. La fibrosis moderada adherida al tubo conteniendo el cemento, es indicativo de una buena tolerancia del tejido conjuntivo subcutáneo de ratones hacia el producto. De igual forma, posee la propiedad de inducir la formación de mineralizaciones, las cuales fueron detectadas sobre el tejido conjuntivo de los ratones de laboratorio. (Favoreciendo su pH alcalino que permite liberación de iones hidroxilo (OH<sup>-</sup>), a diferencia del pH ácido que aumentaría su inflamación y la falta de compatibilidad del cemento sellador con los tejidos periodontales). Por lo cual, se recomienda para casos de piezas tratadas endodónticamente con necrosis pulpar o en pulpas vitales

**Palabras Clave:** Sealapex, hidróxido de calcio, ratones de laboratorio, evaluación histológica, calcificaciones, El Salvador.

<sup>1</sup> Docentes Investigadores, Escuela de Postgrado de Odontología, UEES. Especialista Endodóntico.

<sup>2</sup> Decana de la Facultad de Odontología de la UEES

<sup>3</sup> Docente de la Facultad de Odontología de la UEES

<sup>4</sup> Doctorado en Cirugía Bucal. Diplomado en Endodoncia, Operatoria y Estética Oral UEES

<sup>5</sup> Comentarios: nuvia.estrada@uees.edu.sv

## INTRODUCCIÓN

En la actualidad existe una gran diversidad de cementos para el sellado endodóntico, que ofrecen excelentes propiedades de biocompatibilidad con los tejidos periapicales. El cemento sellador Sealapex ha sido propuesto como un material que reúne óptimas propiedades físico-químicas y biológicas.

Recientemente dicho cemento ha sufrido modificaciones en su fórmula original, pues se ha incorporado en ella nuevos preservantes; generando la inquietud de que puedan verse afectadas las propiedades de biocompatibilidad de dicho cemento endodóntico en contacto con el tejido conjuntivo periapical.

Para obtener el éxito en un tratamiento endodóntico, todas las fases operatorias merecen igual atención e importancia<sup>(3,8,9)</sup>. Además de la correcta preparación biomecánica y una obturación de los conductos radiculares lo más hermética posible, también es importante la respuesta post-tratamiento, representada por el sellado apical por aposición de tejido mineralizado o tejido fibroso de reparación<sup>(7,8,10)</sup>. La inducción de ese sellado biológico apical depende de la correcta ejecución de todas las fases del tratamiento endodóntico; por lo tanto, la naturaleza del material de obturación de los conductos radiculares, que quedará en contacto directo con el tejido conjuntivo apical y periapical<sup>(6,8,15,19)</sup>, debe promover un sellado hermético que evite el intercambio de fluidos tisulares del periápice hacia el interior del espacio endodóntico y que mantenga el conducto libre de microorganismos<sup>(3,4,5)</sup>. Es por esa razón que el mercado ha lanzado el cemento sellador sealapex que promueve todas las condiciones óptimas para evitar problemas a futuro y es donde nace el interés de rechazar o aceptar esta afirmación.

Los requisitos para un material endodóntico ideal de obturación deben incluir propiedades físico-químicas y de compatibilidad biológica apical y periapical. Es por ello que se mencionan cada una de ellas.

### Propiedades biológicas<sup>(16,19)</sup>:

1. Buena tolerancia tisular.
2. Reabsorbible en caso de sobreobturación.

3. Estimular o permitir la aposición de tejido fibroso de reparación.
4. Estimular o permitir la aposición de tejido fibroso de reparación en el foramen.
5. Acción antimicrobiana.
6. No desencadenar respuesta inmune en los tejidos apicales y periapicales.
7. No ser cancerígeno.

### Propiedades físico-químicas<sup>(8,16,19)</sup>:

1. Facilidad de introducción en el conducto radicular.
2. Ser plástico en el momento de la introducción y sólido posteriormente.
3. Propiciar buen tiempo de trabajo.
4. Permitir un sellado lo más hermético posible.
5. No debe experimentar contracciones.
6. No debe ser permeable.
7. Buena fluidez.
8. Buena viscosidad y adherencia.
9. No solubilizarse en el interior del conducto.
10. pH próximo a neutro. (alcalino y no ácido)
11. Ser radiopaco.
12. No manchar las estructuras dentales.
13. Fácil de remover.

### Clasificación de los materiales de obturación<sup>(1)</sup>

#### I. Materiales en estado sólido

##### a. Conos de gutapercha

Es el más popular y utilizado en la obturación de conductos radiculares por su facilidad de uso, costo reducido y por poseer compatibilidad biológica con los tejidos periapicales. Además, presenta buena radiopacidad, no mancha la estructura dental, los fluidos orgánicos no lo solubilizan, tiene estabilidad dimensional razonable y es fácil de removerlo cuando hay necesidad de desobturar el conducto radicular. Es importante destacar que si es extravasado a los tejidos periapicales no experimenta reabsorción<sup>(2,3)</sup>.

Por no ser capaces de sellar el conducto radicular cuando se usan aisladamente, es nece-

sario asociarlos a los cementos endodónticos de obturación <sup>(5,11)</sup>.

### b. Conos de resina

Han sido introducidos en el comercio recientemente. Son conos principales a base de polímero sintético denominado "Resilón" y están indicados para sustituir a los conos de gutapercha en las técnicas clásicas de obturación. Deben ser usados en conjunto con un cemento resinoso <sup>(5,11)</sup>.

## II. Materiales en estado plástico

### 1. Cementos <sup>(1,7,8,10)</sup>

En Endodoncia encontramos cementos de obturación con diversas composiciones químicas como:

- Cementos a base de óxido de zinc y eugenol.
- Cementos a base de resinas plásticas.
- Cementos a base de hidróxido de calcio.
- Cementos a base de ionómero de vidrio.
- Cementos a base de silicona.
- Los cementos a base de hidróxido de calcio.

### Cemento a base de Hidróxido de Calcio Sealapex

Los cementos endodónticos a base de Hidróxido de Calcio, son estimuladores de osteoblastos los cuáles son células de hueso encargadas de regenerar el tejido óseo y tejidos periodontales; ayudando a formar el tejido duro y calcificado. Por su pH alcalino (alto) favorece a la disminución de microorganismos bacterianos. <sup>(7,2,3)</sup>

Es un cemento pasta/pasta (base y catalizador) usados en partes iguales, manipulándose por 1 o 2 minutos hasta obtener una mezcla de color homogéneo (Figura 1).

Su tiempo de fraguado en el conducto radicular es de 30 a 40 minutos, acelerándose en presencia de humedad <sup>(7,8,10)</sup>.

Entre algunas de las propiedades y características que posee el cemento Sealapex se pueden mencionar:

- » Plasticidad y viscosidad satisfactoria <sup>(16,19)</sup>.
- » Excelente tolerancia tisular <sup>(3,4,5)</sup>.
- » Reabsorbible y no irritante al ser extravasado <sup>(16)</sup>.
- » Permite un mejor sellado biológico apical por aposición de tejido mineralizado, en comparación con otros cementos a base de hidróxido de calcio <sup>(1,10)</sup>.
- » Preserva la vitalidad del tejido conjuntivo contenido en conductos de los delta apicales <sup>(1,11,13,16,17)</sup>.
- » Elevada concentración de ion Calcio, lo que justifica probablemente el elevado porcentaje de sellados biológicos con este material <sup>(16,18)</sup>.
- » Acción antimicrobiana en conductos radiculares con necrosis pulpar o con lesión periapical, disminuyendo el número de microorganismos. <sup>(16,17,18,19)</sup>.
- » Es un sellador con un tiempo de trabajo y endurecimiento muy prolongado, que se endurece en el conducto con presencia de humedad. <sup>(4,5,12,14)</sup>
- » Su plasticidad y escurrimiento son adecuados, mientras que su radiopacidad es escasa. Tiene alta solubilidad, por lo tanto, poca estabilidad. Esta solubilidad es la que le permite liberar el hidróxido de calcio en el medio en que se encuentra. <sup>(16,19)</sup>
- » Dentro de su composición tenemos: Hidróxido de Calcio 25.0%, Óxido de Zinc 6.5%, Sulfato de Bario 18.6%, Dióxido de Titanio 5.1% y el Estearato de Zinc 1.0%. No se debe olvidar que estas sustancias se combinan con salicilatos de Isobutilo, salicilato de metilo y pigmentos. <sup>(13,14,16,19)</sup>

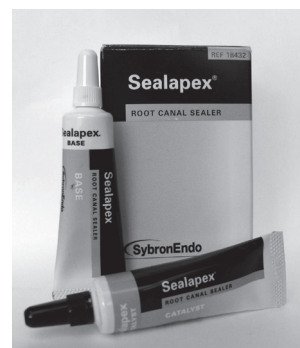


Fig.1 - Presentación pasta/pasta del Cemento sellador Sealapex.

De acuerdo a lo antes mencionado, la importancia de este estudio reside en comprobar las propiedades físico-químicas y de compatibilidad biológica apical y periapical del cemento SEALAPEX, en su nueva presen-

tación y de esta forma obtener un alto grado de éxito en el tratamiento endodóntico. La gran mayoría de fracasos endodónticos no es debido a una mala irrigación, o un mal procedimiento del trabajo biomanejo del operador, sino que a un cemento sellador que produce efectos colaterales secundarios no adecuados. Este cemento garantiza una buena biocompatibilidad con los tejidos periodontales y periapicales extracanal e intracanal. Es importante para el odontólogo conocer sobre el efecto favorable que el sealapex presenta al realizar un tratamiento de conductos radiculares.

## METODOLOGÍA

### 1) Etapa de mantenimiento y etapa pre-quirúrgica

Los ratones de laboratorio se mantuvieron en cautiverio en buenas condiciones ambientales y alimentarias. (Figura 2). Se realizó la mezcla del cemento Sealapex y se prosiguió a colocarlo dentro de tubos de polietileno, de 1cm de largo. (Figura3)



Fig. 2 - Acondicionamiento de los sujetos de la Investigación.




Fig. 3 - Colocación de Cemento Sealapex en tubos de polietileno.

### 2) Etapa quirúrgica

Los sujetos en estudio fueron sedados por inhalación de cloroformo (Figura 4).

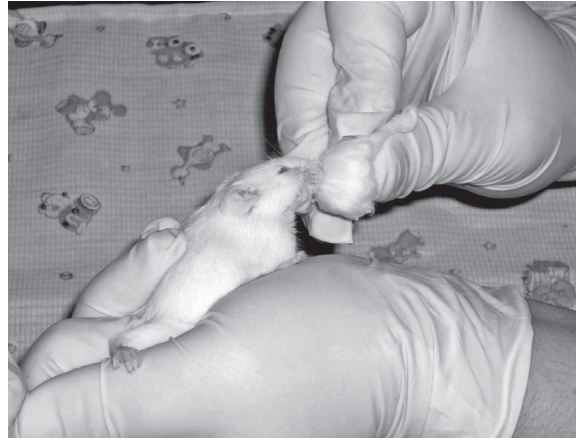


Fig. 4 - Sedación de sujetos de investigación.

Posteriormente se preparó la asepsia del campo quirúrgico, en el dorso de los ratones de laboratorio. Se procedió a la intervención quirúrgica; se les realizó una incisión de 1cm de largo sobre el dorso, próximo al cuello, a nivel del tejido conjuntivo, sin involucrar el tejido muscular y con precaución de no provocar hemorragia; para luego posicionar el tubo de polietileno que contendrá en su interior el cemento Sealapex (Figura 5).

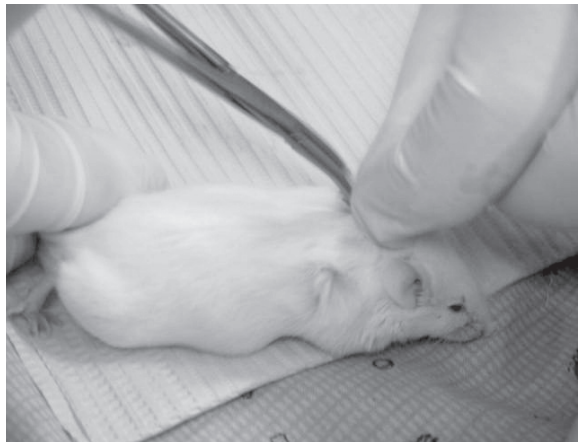


Fig. 5 - Implantación del tubo.

Finalmente se procedió a suturar a cada lado de la incisión y como medida antiséptica se colocó violeta de genciana sobre la incisión (Figura 6)

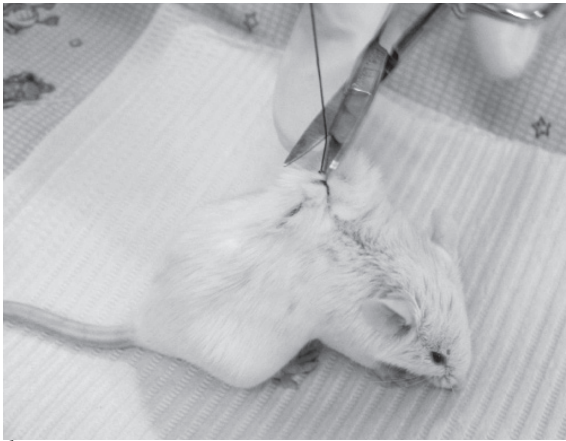


Fig. 6 - Sutura final.

### 3) Etapa post-quirúrgica

La muestra fue mantenida en cautiverio y sacrificados en controles de 3, 7, 14, 21 y 28 días. A los ratones de laboratorio se les indujo paro respiratorio con sobredosis de cloroformo por inhalación, posteriormente se removió el tejido conjuntivo del dorso de los sujetos de estudio. Se evitó mover el tubo de polietileno que contenía en su interior el cemento sellador de conductos radiculares sealapex, debido que el tubo de polietileno, se adhirió al tejido subcutáneo del ratón de laboratorio. Posteriormente el corte se envió a un laboratorio histológico de patología. La muestra fue colocada en un frasco estéril con formalina al 10% previo al análisis histológico. (Figura 7, 8 y 9).

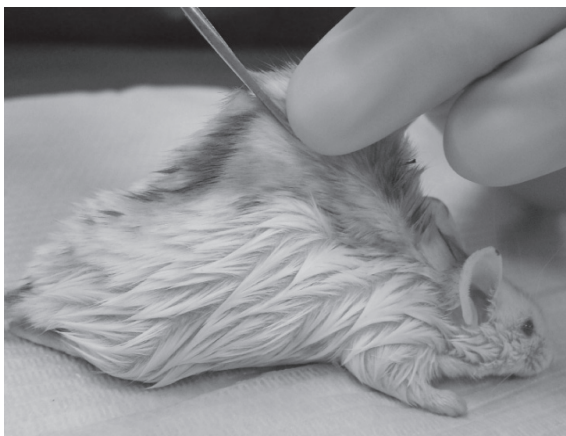

Fig. 7 - Sacrificio y asepsia con violeta de genciana. Se observa la remoción del tejido conjuntivo ubicado en el dorso del ratón de laboratorio.

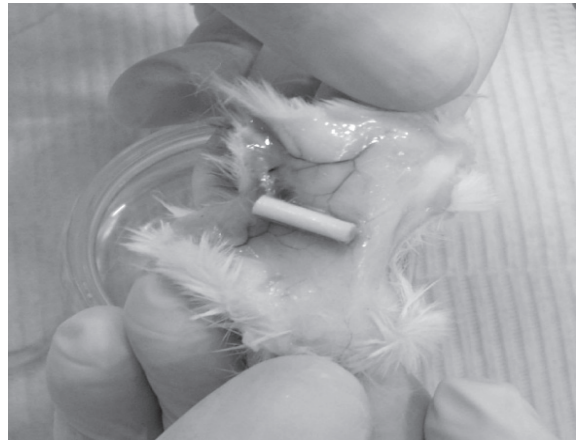

Fig. 8 - Tejido Conjuntivo removido con el tubo de polietileno y en su interior el cemento sellador de conductos radiculares sealapex.

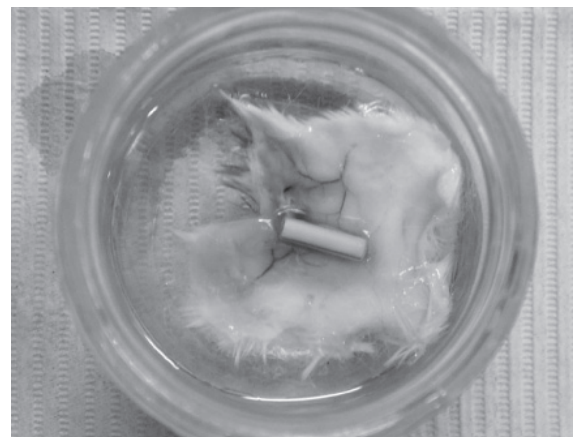

Fig. 9-Tejido subcutáneo de ratones de laboratorio en formalina al 10%.

### 4) Etapa histológica

Esta etapa fue realizada en un laboratorio Histo-Patológico. El tejido subcutáneo de los ratones de laboratorio se colocó en solución de Carnoy, en los controles de 3,7,14, 21 y 29 días durante 30 minutos.

Posteriormente en dos tipos de alcoholes al 90%, los tejidos se colocaron una hora en cada alcohol. Luego en dos Xiloles (30 minutos en cada xilol). Se incluyeron los cortes en bloques de Parafina y luego se cortaron con Microtomo (Leica 20-35). Se colocaron en desparafina en estufa a 60°C por

dos horas, luego se verificaron por medio de dos reactivos de tinción (hematoxilina y eosina) para después ser observados y proceder con su descripción. (Figuras 10, 11, 12, 13, 14).

## RESULTADOS

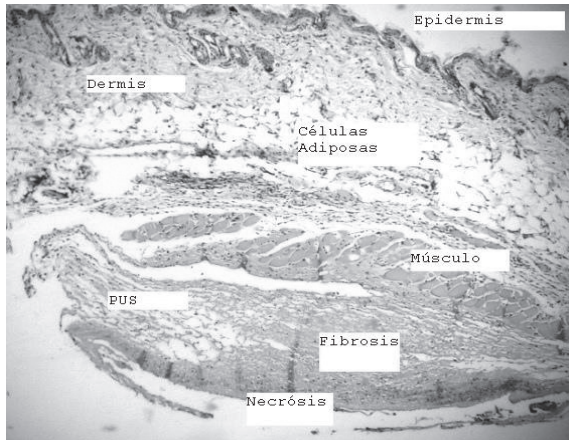


Fig. 10 Corte correspondiente al área adherida al tubo en control de 3 días.

Al control de 3 días se observa en la dermis: Profunda necrosis focal e infiltrado inflamatorio agudo, leve a moderado.

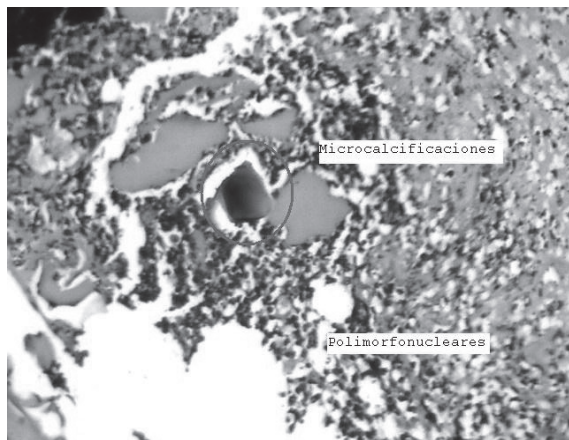


Fig. 11: Microcalcificaciones, en control de 7 días.

Al control de 7 días se observa en la dermis: Necrosis con moderado infiltrado inflamatorio agudo (Polimorfonucleares) y crónico con células gigantes tipo cuerpo extraño, microcalcificaciones y fibrosis.

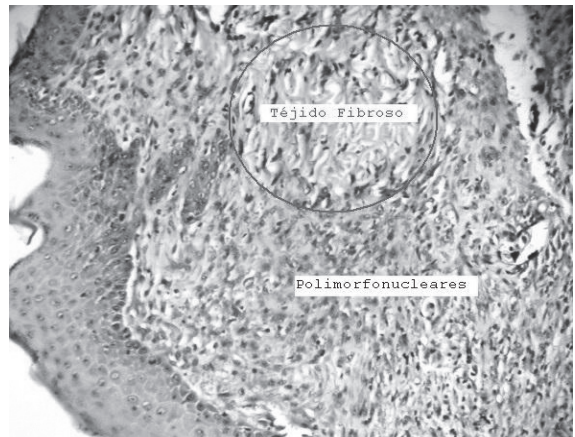


Fig. 12: Tejido fibroso, en control de 14 días.

Al control de 14 días se observa en la dermis: inflamación aguda leve y crónica moderada con fibrosis marcada.

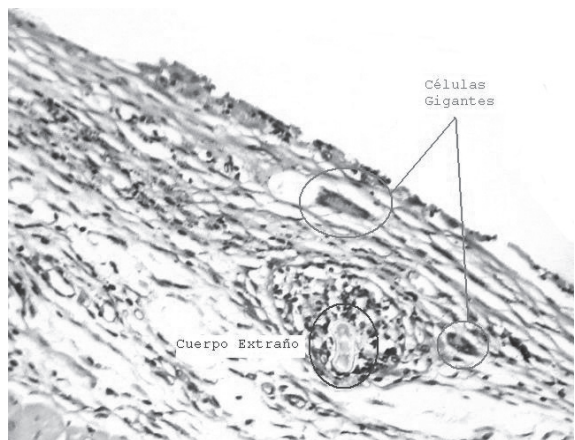


Fig. 13: Células gigantes, en control de 21 días

Al control de 21 días se observa reepitelización en la epidermis en el área periférica al tubo; en la dermis fibrosis moderada con infiltrado inflamatorio crónico leve y células gigantes tipo cuerpo extraño; en el área cercana a la célula gigante hay material eosinófilo claro, formado como una especie de vaina, lo cual puede corresponder a fragmentos de sustancia administrada.

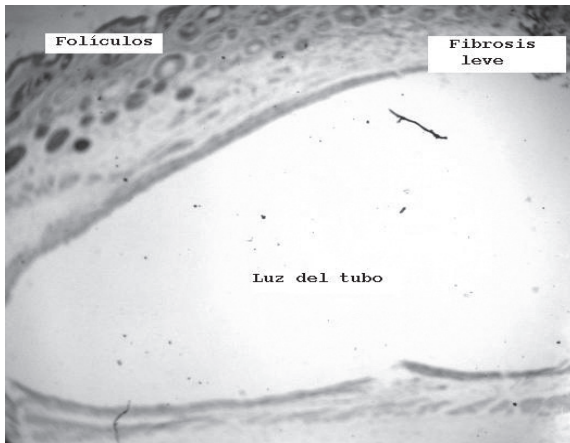


Fig. 14: Fibrosis leve junto la luz del tubo y sus folículos en su superficie, en control de 28 días.

Al control de 28 días se observa en el área periférica al tubo, fibrosis leve, infiltrado inflamatorio crónico leve y escasas células gigantes tipo cuerpo extraño.

**TABLA 1**  
Hallazgos histológicos

SUJETOS	CONTROL	HALLAZGOS HISTOLOGICOS		
		GRADOS DE:		
		INFLAMACION	FIBROSIS	MINERALIZACION
1	3 días	1	0	0
2	7 días	2	1	2
3	14 días	1	3	2
4	21 días	1	1	0
5	28 días	1	2	0

Leyenda: 0 = Ausente; 1= Leve; 2=Moderado y 3= Severo.

## CONCLUSIONES

El Cemento Sellador Sealapex, además de su buena estabilidad y fácil manejo odontológico, presenta un buen grado de biocompatibilidad en los tejidos conjuntivos de todos los casos evaluados.

Por la presencia de mineralizaciones detectadas histológicamente sobre tejido conjuntivo de los ratones de laboratorio, se comprueba la actividad inductora de calcificaciones, que consiste en estimular la acción de los osteoblastos para la formación de nuevo tejido óseo en las regiones periapicales, tanto en piezas dentales vitales como en piezas dentales necróticas.

Ya no presentó una inflamación severa o infección de la herida y tejido subcutáneo, se demuestra su buena acción antibacteriana.

La fibrosis moderada adherida al tubo conteniendo producto sellador, es un indicativo de buena tolerancia del tejido conjuntivo subcutáneo de ratones hacia dicho cemento sellador. Por lo tanto tendrá compatibilidad con los tejidos periapicales de las piezas dentarias en contacto con el cemento sellador de conductos radiculares Sealapex.

## RECOMENDACIONES

De acuerdo a los resultados obtenidos y la bibliografía consultada se recomienda que:

Debido al grado de biocompatibilidad histológica presentado, se puede afirmar que el Cemento Sellador de conductos radiculares "Sealapex", es bien tolerado por los tejidos conjuntivos subcutáneos. Por lo que se podría obtener iguales resultados en los tejidos periodontales de las piezas dentarias.

Por su pH alcalino libera iones hidroxilo (OH), lo cual permite la producción antibacteriana e induce la mineralización de los tejidos periapicales, por lo que se recomienda su uso en casos de pulpas vitales o en necrosis pulpar.

Se recomienda al profesional en odontología, verificar la fecha de caducidad del producto, mante-

nerlo en un lugar fresco y seguir indicaciones según fabricante, para obtener buenos resultados del cemento endodóntico "Sealapex", en el tratamiento de conductos radiculares.

## AGRADECIMIENTOS

A Dios Todopoderoso, por la oportunidad de bendecirnos con sabiduría e inteligencia. La cual nos permite transmitir esos conocimientos adquiridos, a profesionales de la salud y demás ramas afines.

De manera especial se agradece al Ministerio de Agricultura y Ganadería (MAG), por proporcionarnos 5 ratones de laboratorios isogénicos del mismo sexo, para realizar el estudio in-vivo en esta investigación.

Gracias a la Dra. Helen Piccolo de Herrera, por la ayuda en la realización de la metodología de la investigación, y proporcionarnos su amplio conocimiento en ello.

A nuestros cónyuges, por el apoyo incondicional y de manera amorosa, por el cual nos acompañaron en toda la realización de este artículo de revista.

Al Dr. Bardia Esmaili y demás colaboradores, que hicieron posible este trabajo investigación in-vivo en ratones de laboratorio.

## REFERENCIAS

1. BENTTI, O.; TOLF, WL.; RUHNKE, LA. Verification of the consistency, setting time, and dimensional changes of root canal filling materials. *Oral Surg*, v6, n.1, p.107-13, 1978.
2. BAUWMAN. Apud: SOLER, RM.; SHOCRON, ML. *Endodoncia*. Rosario: La Médica, 1957, p.305.
3. BAUWMAN. MA. Beer. R. *Endodoncia, conceptos biológicos y recursos tecnológicos*. 2° Edición año 2008.
4. BERGENHOLTZ CUNNAR. *Endodoncia*. Editorial Manual Moderno, 2° Edición año 2011.
5. BOTTINO MARCO ANTONIO, *Endodoncia Nuevas Tendencias*. Volumen 3 año 2008.
6. ERAUSQUIN, J.; MURUZABAL, M. Root-canal filling with zinc oxide-eugenol cement int the rat molar. *Oral Surg*, v24, n.4, p.547-8, 1967.
7. HOLLAND, R; SOUZA, V. Ability of a new calcium hydroxide root canal filling material to induce hard tissue formation. *J. Endod*, v11, n.12, p.535-43, 1985.
8. LEONARDO, MR; LEAL, JM. *Endodontia*. Tratamiento de canais radiculares. Sao Paulo: Panamericana, 2010.
9. LEONARDO, MR. Contribucao para o estudo de reparacao apical e periapical pós-tratamento de canais radiculares (Tese). Faculdade de Farmácia e Odontologia de Araraquara, Sao Paulo, 1973, p.87
10. LEONARDO DA SILVA, Tonomaru, Bonitacio, Ito "In vitro evaluation of antimicrobial activity of sealers and pastes used in endodontics", *Journal of endodontic* 26:391-4. Año 2000
11. LIMKANGWALMONGKOL, S; ABBOTT, PV; SANDLER, AB. Apical dye penetration with four root canal sealers and gutta-percha using longitudinal sectioning. *J. Endod*. V.8, n.11, p.535-539, 1992.
12. NICHOLLS, E. *Endodontics*. Bristol: Wright & Sons Ltda, 1967. p.61-137.
13. ONT, B; ALAT, D; GUNHAN, O. Periapical tissue reaction to root fillings with Sealapex. *Int. Endod. J.*, v23, n.1, p.46-52, 1990.
14. Rivas Muñoz, Ricardo. Unidad 12. Obturación de los conductos radiculares. *Selladores*. UNAM 04 Enero 2012. México
15. SPANGBERG, L.; LANCELAND, K. Biologic effects of dental materials. I. Toxicity of root canal filling materials on HeLa cells in vitro. *Oral Surg*, v.35, n.3, p.402-14, 1973.
16. SILVA, LAB. imentos obturadores de anal radicular à base de hidróxido de cálcio. Avaliacao histopatológica do reparo apical e periapical en dentes de caes, da desposta inflamatoria em tecido subcutaneo de camundongos. Análise do pH, concentracao de calcio total e condutividade. (Tese-Livre Docencia). Facultad de Odontologia de Ribeirao Preto - USP, 1995, P.61-125.
17. TAGGER, M; TAGGER, E. Periapical reactions to calcium hydroxide-containing sealers and AH26 in monkeys. *Endod. Dent. Traumatol*, v5, p.134-46.
18. TANOMARU FILHO, M. Comportamento dos tecidos apicais e periapicais de dentes de caes portadores de reacao periapical cronica em funcao da técnica de neutralizacao do conteúdo sèptico-tóxico e do cimento obturador empregado no tratamento endodontico. Avaliacao radiográfica e histopatológica. (Tese-Doutorado). Facultad de Odontologia de Araraquara-UNESP, 1996.
19. TORABINEJAD, M; WALTON RE. *Endodoncia*. Principios y Práctica + DVD. Rom. 4° Edición año 2009.